

**30 डर्माटोम्स (Dermatomes) का विस्तृत और सरल विवरण—** इसमें उनकी **स्थिति (Location)** और **कार्य (Function)** को भी समझाया गया है।

---

### ❖ डर्माटोम (Dermatome) क्या है?

☞ डर्माटोम एक त्वचा का क्षेत्र (Skin area) होता है जो **एक विशेष स्पाइनल नर्व (Spinal Nerve)** द्वारा नियंत्रित होता है।

☞ जब किसी स्पाइनल नर्व पर चोट या दबाव आता है तो उसके संबंधित डर्माटोम क्षेत्र में **दर्द, सुन्नपन या झनझनाहट** महसूस हो सकती है।

☞ शरीर में कुल लगभग **30 डर्माटोम** पाए जाते हैं।

---

### □ स्पाइनल नर्व्स और डर्माटोम्स का विभाजन

| क्षेत्र                | स्पाइनल नर्व की संख्या | डर्माटोम्स                                     |
|------------------------|------------------------|--|
| सर्वाइकल (Cervical)    | 8 (C1–C8)              | 7 डर्माटोम (C2–C8) (C1 में डर्माटोम नहीं होता) |
| थोरेसिक (Thoracic)     | 12 (T1–T12)            | 12 डर्माटोम                                    |
| लम्बर (Lumbar)         | 5 (L1–L5)              | 5 डर्माटोम                                     |
| सेक्रल (Sacral)        | 5 (S1–S5)              | 5 डर्माटोम                                     |
| कॉक्सीजियल (Coccygeal) | 1 (Co1)                | 1 डर्माटोम (छोटा क्षेत्र)                      |

**कुल: 30 डर्माटोम**

---

□ **Cervical Dermatomes (C2–C8)**

| नर्व | क्षेत्र             | स्थिति / लोकेशन      |
|------|---------------------|----------------------|
| C2   | सिर का पिछला हिस्सा | खोपड़ी के पीछे       |
| C3   | गर्दन               | गर्दन के ऊपरी भाग    |
| C4   | कंधा                | कंधे का ऊपरी हिस्सा  |
| C5   | ऊपरी बांह           | कंधे से कोहनी के ऊपर |
| C6   | अग्रभाग और अंगूठा   | हाथ की रेडियल साइड   |
| C7   | बीच की उंगली        | हाथ के मध्य भाग      |
| C8   | छोटी उंगली          | हाथ की अल्नर साइड    |

□ **Thoracic Dermatomes (T1–T12)**

| नर्व    | क्षेत्र           | स्थिति / लोकेशन      |
|---------|-------------------|----------------------|
| T1      | ऊपरी अंदरूनी बांह | बगल के पास           |
| T2      | बगल के नीचे       | छाती के ऊपरी भाग     |
| T3–T6   | छाती              | निप्पल तक            |
| T7–T9   | ऊपरी पेट          | नाभि से ऊपर          |
| T10     | नाभि              | नाभि के स्तर पर      |
| T11–T12 | निचला पेट         | नाभि से नीचे, कमर तक |

☐ Lumbar Dermatomes (L1–L5)

| नर्व | क्षेत्र   |
|------|---|
| L1   | जांघ का ऊपरी अंदरूनी भाग                                  |
| L2   | जांघ का मध्य भाग  |
| L3   | घुटने के पास  |
| L4   | पिंडली के अंदरूनी भाग और टखना                             |
| L5   | पिंडली का बाहरी भाग और पैर का ऊपरी हिस्सा (बड़ा अंगूठा)** |

☐ Sacral Dermatomes (S1–S5)

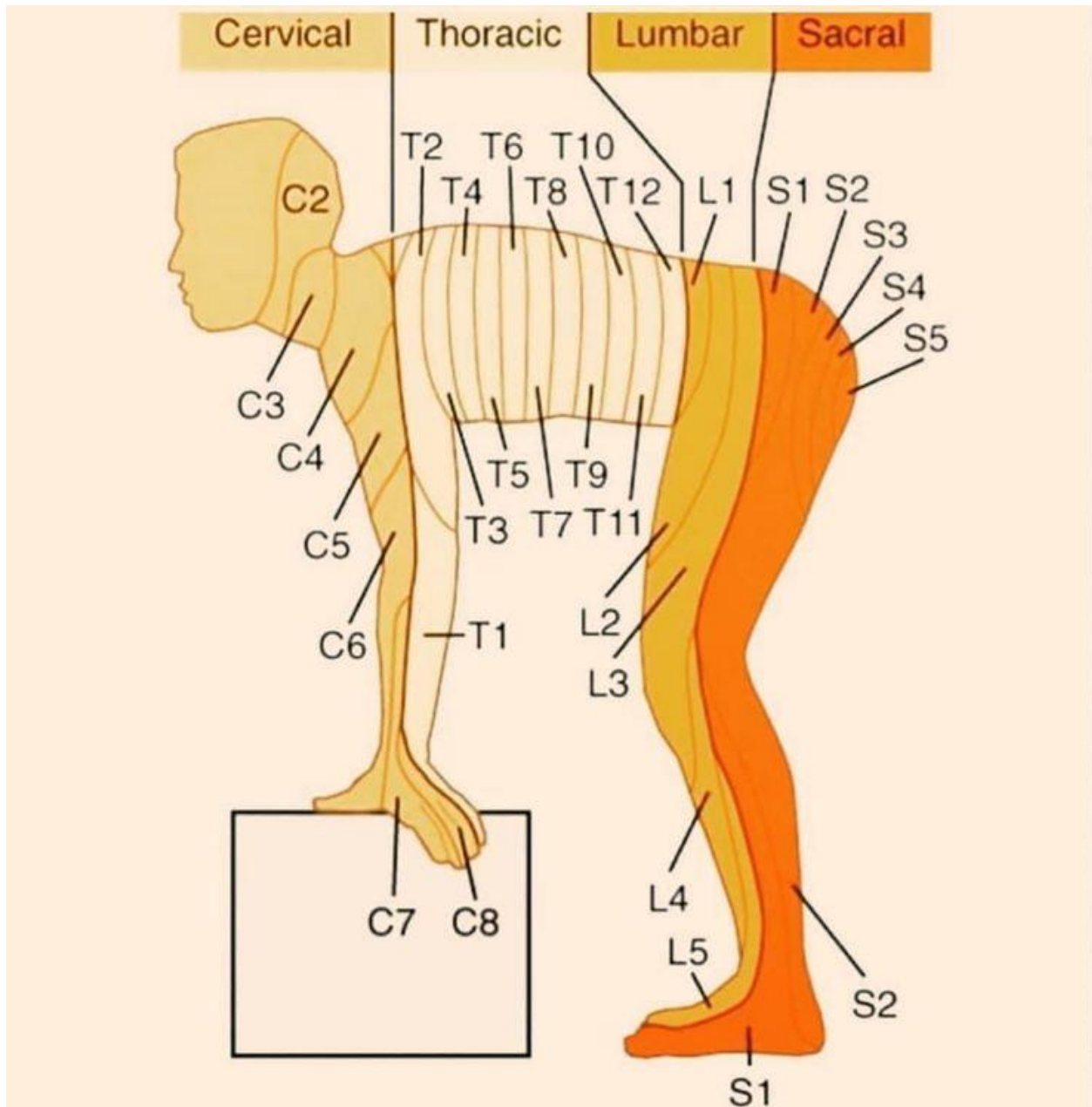
| नर्व  | क्षेत्र                     |
|-------|-----------------------------|
| S1    | पैर की एड़ी और बाहरी हिस्सा |
| S2    | जांघ और पिंडली के पीछे      |
| S3    | नितंब (Buttock) क्षेत्र     |
| S4–S5 | पेरिअनल (Perianal) क्षेत्र  |

☒ Coccygeal Dermatome (Co1)

| नर्व | क्षेत्र                     | स्थिति / लोकेशन   |
|------|-----------------------------|-------------------|
| Co1  | गुदा के पास (Perianal skin) | बहुत छोटा क्षेत्र |

### □ त्वरित याद रखने के टिप्स (Mnemonics)

- C2–C4 → गर्दन और कंधा
- C5–T1 → हाथ और ऊपरी अंग
- T2–T12 → छाती और पेट
- L1–L5 → जांघ, घुटना, पैर
- S1–Co1 → नितंब, पेरिअनल और पैर की एड़ी



---

## ★ क्लिनिकल महत्व

- डर्माटोमस की जानकारी से डॉक्टर **नर्व इनजरी, हर्नियेटेड डिस्क, शिंगल्स (Herpes zoster)** जैसी बीमारियों का स्थान पहचान सकते हैं।
  - उदाहरण:
    - **C6 नर्व** में समस्या → अंगूठे में सुन्नपन
    - **T10 नर्व** में समस्या → नाभि क्षेत्र में दर्द
    - **L5 नर्व** में समस्या → पैर के बड़े अंगूठे में झनझनाहट
-